Inaugural-Dissertation

zur Erlangung
der Doktorwürde der medizinischen Fakultät
der Universität Basel

Vorgelegt von

Victor Hirzel

von Uster (Zürich)

1942
Buchdruckerei Christliche Vereinsbuchhandlung
Zürich 4

Inaugural-Dissertation

zur Erlangung
der Doktorwürde der medizinischen Fakultät
der Universität Basel

Vorgelegt von

Victor Hirzel

von Uster (Zürich)

1942
Buchdruckerei Christliche Vereinsbuchhandlung
Zürich 4

R. UNIV.
BIBLIOTHEEK
LEIDEN

Von der medizinischen Fakultät Basel
genehmigt am 25. Februar 1942, auf Antrag von
Prof. Dr. A. Werthemann

Aus dem Pathologischen Institut der Universität Basel
Vorsteher Prof. Dr. A. Werthemann

Arbeit unter Leitung von P. D. Dr. S. Scheidegger

Kalkstoffwechselstörung und chronische Niereninsuffizienz

Beitrag zur Frage der Kalkgicht und Kalkmetastase

Mit 9 Abbildungen im Text

Im Folgenden soll eine Beobachtung intensiver juveniler Verkalkung der inneren Organe, insbesondere der Nieren, des Magens, des Dickdarms und der Lungen mitgeteilt werden, bei der gleichfalls schon eine ungewöhnlich starke Aterosklerose der Aorta und der Coronargefäße festzustellen war. Die Vorgänge bei der Verkalkung im menschlichen und tierischen Organismus sind noch nicht restlos geklärt, und die chemischen und physikalischen Reaktionen lassen sich erst teilweise überblicken. Eine Reihe von Fragen bei der Rachitis und der Osteomalacie einerseits und bei der «Kalkgicht», der dystrophischen Verkalkung und der «Kalkmetastase» andrerseits sind bis heute pathogenetisch noch nicht faßbar. Von besonderem Interesse sind die Störungen im Kalkstoffwechsel, die an eine Niereninsuffizienz gebunden sind. In der vorliegenden Beobachtung einer Nephritis und Nephrose, die sich über Jahre erstreckt hat, konnte eine starke Ablagerung von Kalksalzen gefunden werden, die mit den Schwankungen des Eiweißbestandes im Blute zusammenhängen, wie sie bei Nierenkranken bekannt sind.

Aus der Krankengeschichte entnehmen wir folgendes*:

Familienanamnese o. B. — Persönliche Anamnese: Mit 2 Jahren Angina mit negativem Urinbefund. Mit 5 Jahren eigenartige Bauchbeschwerden, negativer Urinbefund, später Pertussis, Masern, Mumps, Varicellen. Vor 4 Jahren schwere Angina mit Temperaturen um 40^0 während 8 Tagen. Der Urin wurde nicht untersucht. Ein Jahr früher wurde eine Tonsillek-

*) Herrn Prof. Freudenberg danke ich bestens für die Ueberlassung der Krankengeschichte.

tomie vorgenommen wegen chronischer Tonsillitis. Der Hausarzt gibt an, der Knabe, damals 11jährig, habe seit dem Sommer 1937 an eigenartigen Bauchschmerzen gelitten, die nicht in ein bestimmtes klinisches Bild gepaßt hätten, bei blassem Aussehen und Müdigkeit. Merkwürdig waren subfebrile Temperaturen während längerer Zeit, die Moro-Probe war negativ. Während 2 Wochen litt der Knabe an unklaren Bauchschmerzen, so daß eine chronische Appendicitis vermutet wurde. Bei der Appendektomie im März 1937 war der Prozessus vermiformis jedoch unverändert. Es fand sich bei der Operation ein Ascites, den man nicht erklären konnte. Im Urin war eine Spur Eiweiß nachzuweisen. Die Mutter gibt an, daß nach der Operation das Kind stark an Gewicht zugenommen habe. Ende 1937 konstatierte der Hausarzt reichlich Eiweiß im Urin (5‰). Es wurden erstmals Beinödeme beobachtet. Die tägliche Urinmenge betrug ca. 600 ccm. Von einem Spezialarzt wurden Obsttage und salzlose Diät verordnet. Im Januar 1938 wies ein anderer Arzt im Harnsediment spärliche Erythrocyten und Leukocyten nach. Die Urinmenge betrug wieder 800 ccm. Bei gemischter, aber salzloser Kost traten zum ersten Mal Halsödeme auf. Bei Milchdiät nahmen die Oedeme noch mehr zu und die Urinmenge ging wieder zurück. Sie sank bis auf 100 ccm.

Im Februar 1938 starke Magenkrämpfe mit Erbrechen. Der Eiweißgehalt im Urin war verschieden zwischen 2 und 10‰. Nach Badekuren und vegetarischer Kost Zunahme der Oedeme.

Ende März 1938 Aufnahme ins Kinderspital Basel (Vorsteher Prof. Dr. Freudenberg). Einweisungsdiagnose: Nephrose, chronische Pharyngitis.

Aufnahmestatus: Blasser Knabe bei klarem Bewußtsein. Das Gesicht ist geschwollen, die Augenlider sind ödematös, die Partie unter dem Kinn hängt wie ein Sack am Gesicht. Die Pupillen reagieren auf Licht. Trommelfelle blaß, Zunge leicht belegt, Gaumenbögen und Tonsillen gerötet. Hintere Rachenwand sehr stark gerötet. Beidseits vergrößerte Kieferwinkeldrüsen, die linke ist druckempfindlich. Thorax symmetrisch, Rippen nicht sichtbar, die Haut ist ödematös. Herz o. B., rechte Lunge o. B., linke Lunge: abwärts der Höhe des 7. Th.Dornfortsatzes leicht abgeschwächtes Vesiculäratmem, keine Nebengeräusche, Stimmfremitus leicht abgeschwächt. Abdomen in Thoraxniveau. Leber nicht palpabel, perkutorisch nicht vergrößert, Knöchelödeme. Ueber der Tibia sind Dellen eindrückbar. Im Urin 20% Eiweiß, im Sediment vereinzelte Leukocyten, keine Erythrocyten, keine Cylinder.

Krankheitsverlauf. Anfangs April 1938: Gaumenbögen und hintere Rachenwand noch immer stark gerötet. Diurese von 170 ccm bei einer Trinkmenge von 400 ccm. Das Oedem am Kinn und Rumpf ist unverändert. Neben einer strengen salzlosen Diät wird versuchsweise Harnstoff verordnet, worauf starke Appetitlosigkeit eintritt. Patient klagt über Halsschmerzen, die Kieferwinkeldrüsen sind beidseits druckempfindlich. Diurese geht stark zurück, bei einer Trinkmenge von 750 ccm wird 180 ccm Urin ausgeschieden.

Mitte April: Oedeme an Rumpf und Fußknöcheln verschwunden. Kinnödem wechselt, ist aber im Ganzen weniger stark.

Ende April: Allgemeinzustand besser, Diurese noch ungenügend. Nur noch geringe Oedeme in den Beinen und im Gesicht.

Anfangs Mai: Thyroxin-Medikation mit sehr geringem therapeutischem Effekt. Nierengegenden druckempfindlich.

Status bei der Entlassung Ende Mai 1938: Allgemeinzustand wesentlich besser. Oedeme ganz verschwunden, bei Diurese von 170 bis 200 ccm. Urin:

Eiweiß 10‰, Sediment hyaline und granulierte Cylinder, keine Leukocyten und Erythrocyten. Blutdruck während des Spitalaufenthaltes 110/80 bis 118/90.

Blutstatus Ende März 1938:

Hb	106%
Erythrocyten	5,140,000
Leukocyten	10,100
wovon	1% stabkernige neutrophile
	64% segmentkernige neutrophile
	4% eosinophile
	0,5% basophile
	6% Monocyten
	24,5% Lymphocyten.

Anfangs April 1938 Rest-N 35,2 mg%. Chlor 294 mg%. Cholesterin 208 mg%.

Bakteriologische Untersuchung des Urinsedimentes: Enterococcen und Staphylococcus albus.

Blutstatus Ende Mai 1938:

Hb	84%
Erythrocyten	4,180,000
Leukocyten	9,000
wovon	2% stabkernige neutrophile
	62% segmentkernige neutrophile
	4% eosinophile
	8% Monocyten
	23% Lymphocyten.

Mitte September 1938 Rest-N 51,96 mg%.

In den folgenden Jahren wurde der Patient zuhause behandelt. Neben strenger Diät wurde Schlenzkur während mehrerer Monate durchgeführt, auch heiße Vollbäder von einstündiger Dauer, daneben heiße Lehmwickel. Die Urinmengen bei dieser Kur stiegen bis auf 1100 ccm täglich. Eiweißgehalt nahm ab auf 2—3‰. Blutdruck Ende 1938 90/70. Anfangs 1939 125/100. Urinmenge schwankte zwischen 300 bis 1200 ccm.

Juni 1939: Hb 90%, Rest-N 19mg%. Allgemeinbefinden stark wechselnd. Patient immer bettlägerig, konnte seit dem Spitalaustritt die Schule nicht mehr besuchen.

Sommer 1939 verordnete ein Arzt Sonnenbäder und Bewegung, dadurch wiederum Verschlimmerung. Urinmenge sank von 900 ccm auf 400 ccm. Eiweißgehalt stieg an auf 25%.

Ende 1939 Blutdruck 160/130. Rest-N 44 mg%. Hb 65%. Nierengegend und Gesicht ödematös geschwollen.

Frühjahr 1940 leichte Besserung. Urinmenge 1100 ccm, Eiweißgehalt sank auf 9‰ bei einem Blutdruck von 145/110. Im Harnsediment granulierte und hyaline Cylinder, Leukocyten und Erythrocyten. Der Zustand blieb nun längere Zeit stationär.

Hie und da Erbrechen. Klagen über Magenbrennen. Zu jener Zeit habe der Patient während einigen Monaten einen sehr voluminösen, ziemlich konsistenten aber stark klebrigen Stuhl ausgeschieden. Sehr empfindlich gegenüber Erkältungskrankheiten. Oft Halsschmerzen, Schnupfen, Husten mit meist subfebrilen Temperaturen. Bei ordentlichem Allgemeinzustand sehr blasses Aussehen.

September 1940: Hb 52%, im Dezember 46%. Blutdruck Ende 1940 125/90.

Januar 1941: Urinmenge von 900 ccm und 8‰ Eiweiß. Blutdruck 140/120. Rest-N 81 mg%.

Ende Februar 1941: Blutstatus:

	Gesamteiweiß	4,25%
	Rest-N	92,5 mg%
	Chlor	344 mg%
	NaCl	551 mg%
	Ca	8,12 mg%
	Cholesterin	517 mg%
	Indikanreaktion positiv.	
Urinbefund:	Gesamtmenge	700 ccm
	Eiweiß	7 ‰
	Gesamt-NaCl	0,128 gr
	Gesamt-N	4,06 gr
	Gesamt-N im enteiweißten Urin	3,24 gr.

Frühjahr 1941: Oedeme wieder stark zugenommen, besonders an Augenlidern und Stirne, Urinmenge ca. 200 ccm täglich, Hb 30%.

Sommer 1941: Pericarditis. Rest-N 230 mg%. Am 14. September 1941 erstmals ein urämischer Anfall von ca. einer halben Stunde Dauer. Die Anfälle nahmen in den nächsten 2 Wochen zu und wiederholen sich bis zu 10—12 Mal täglich. In der Zwischenzeit klares Bewußtsein. Exitus letalis 14 Tage nach Auftreten des ersten urämischen Krampfzustandes im Alter von 15 Jahren.

Die Krankengeschichte läßt als wesentlich hervorheben: anginöse Erkrankungen, angeblich schon im 2. Lebensjahr, wobei kein positiver Urinbefund festzustellen war. Nach der schweren Angina im Sommer 1937 ist der Urin nicht untersucht worden. Bei der dritten Angina im Frühjahr 1939 waren sämtliche Symptome der Nephritis und Nephrose ausgeprägt. Es ist möglich, daß die verschiedenen Infektionskrankheiten, wie Masern, Pertussis, Varicellen, Parotitis epidemica zu einer Nierenschädigung führten. Erstmals wurde Eiweiß im Urin nach den unklaren Bauchschmerzen im Herbst 1937 festgestellt Der dabei entdeckte Ascites unbekannter Genese und die kurz nach dem operativen Eingriff beobachtete Verdickung des Oberkörpers geben uns einen Hinweis auf die beginnende Dekompensation der Nieren. Im Dezember 1937 wurde reichlich Eiweiß (5‰) nachgewiesen, dabei auch zum ersten Mal Beinödeme beobachtet. Es entwickelte sich allmälich das typische Bild der Niereninsuffizienz: Oedembildungen, anfangs leichte Hypertonie, Eiweiß, Leukocyten, spärlich Erythrocyten und Cylinder im Urin. Die Zeichen der acuten Entzündung der Nieren mit der Ausscheidung von Erythrocyten waren nie stark ausgeprägt.

Mit den verschiedensten Medikamenten und strenger kochsalzarmer Diät wurde versucht, den Zustand zu heilen, eine wesentliche Besserung war aber nicht zu erreichen. Der Krankheitsverlauf zog

sich vielmehr schleichend durch Jahre hindurch. Die verschiedenen klinischen Befunde und der Allgemeinzustand waren ziemlich großen Schwankungen unterworfen. Der Einweißgehalt z. B. bewegte sich zwischen 2 und 25 ‰. Der Rest-N im Blut ergab im Frühjahr 1938 noch einen normalen Wert von 35,2 mg%. Im Herbst 1938 war erstmals eine Erhöhung festzustellen auf 51 mg%. Dieser Wert ging jedoch wieder auf 44 mg% zurück im Jahre 1939, um dann allmählich von 81 mg% auf 230 mg% anzusteigen. Der Blutdruck war im Frühjahr 1937 leicht erhöht und zeigt Schwankungen zwischen 110/80 und 118/90, im gleichen Jahr sank er auf 90/70, um dann wieder bis auf 160/130 anzusteigen. Auffallend war eine stark progressive Anämie, der Hb-Gehalt ging von 106% auf 30% zurück. (Tabelle).

Die ca. 6 Stunden nach dem Tod vorgenommene Autopsie ergab: S. Nr. 805/41 (Sektionsprotokoll im Auszug, Obducent: P. D. Dr. Scheidegger)

Großer, asthenisch gebauter Knabe. Wassersüchtige Anschwellungen der Unterschenkel. Haut trocken, fahl-gelblich. Im Unterbauch, dem Poupart'schen Band entlang, eine alte Operationsnarbe. Die Haut an den Händen z. T. etwas stärker schuppend. Scrotum stark ödematös geschwollen. Lippen mit borkigen Massen belegt. In der Bauchhöhle 500 ccm leicht opaleszierende Flüssigkeit. Das subcutane Fettgewebe der Bauchdecken ist wässerig, besonders im Gebiete des Unterbauchs. Muskulatur am Stamm in geringer Ausbildung vorhanden, sehr wenig durchblutet. Die Leber schneidet mit dem Rippenbogen ab. Milz ein Querfinger höher wie der Rippenbogen. Zwerchfell links im 4., rechts im 5. ICR. Bei Eröffnung des Brustkorbes liegen die stark geblähten Lungen vor, sie sinken nicht zurück. In beiden Pleurahöhlen ist eine klare, gelbliche Flüssigkeit vorhanden, links 600 ccm, rechts ca. 200 ccm. Thymus wässerig.

Im Herzbeutel sind 250 ccm einer klaren Flüssigkeit vorhanden. An den Pericardblättern zottige Massen, die sich z. T. nicht mehr abstreifen lassen. Herz ungewöhnlich groß, links ziemlich kräftig ausgebildet, rechts schlaff. In den Kammern wässeriges, flüssiges Blut in geringer Menge. Klappenapparat zart. Aorta ascendens stark gelblich gefleckt. Es finden sich orangegelbe Intimaherde, die leicht vortreten, auch am Ansatz der Mitralis. Gleiche Flecken zeigt die Intima der Kranzarterien. Das Myocard ist trüb, etwas streifig getigert im Bereich der Papillarmuskeln.

Tonsillen fest, narbig mit weißen, sehnigen Einlagerungen, daneben bröckelige Massen. Stimmritze eng, Trachea mit schaumigen, ganz wenig blutig verfärbten Massen angefüllt. Lymphdrüsen der Bifurkation feucht, quellend. Schilddrüse kragenförmig, feucht. Die Aorta thoracica zeigt reichlich intensiv gelb bis orange-gelb gefärbte Intimabeete, die leicht vortreten.

Linke Lunge: Oberlappen verhärtet mit gelb-weißlichen, luftleeren Einlagerungen. Mit dem Messer ist eine schaumige Flüssigkeit abzustreifen. Unterlappen wiederum saftreich, auch hier schaumige, leicht blutige Flüssigkeit abstreifbar. Paravertebral Saft- und Blutgehalt erhöht, Luftgehalt herabgesetzt. Lungengefäße weit, Bronchien zeigen Rötung der Mucosa. Lymphdrüsen im Lungenhilus gequollen.

	Urinmenge in ccm.	Eiweiss in ‰ und andere Urinbefunde	Blut-Rest-N.	Blutdruck	Hb.	Temp.	
1937 Sommer		?				40°	Angina
Herbst		Spur E.				sub-febr.	Appendectomie
Nov.	600	?				38°	Ascites
Dez.	250	5‰					Exanthem Beinödeme
1938 Jan.	700 bis 800	erstmals Leuko- und Erythrocyten					
Febr.	100 bis 200	E. 2—10‰					erstmals Halsödeme
März	400					sub-febr.	Chron. Pharyngitis
31. 5.	170	E. 20‰	35,2		106	„	Ödeme verschwunden
12. Apr.	180	Leukocyten keine Erythrocyten		110/80 -118/90			
Ende Mai	170 bis 200	E. 10‰ hyaline und gran. Cyl.			84	„	
Juni	300						
Juli	600						
August	800						
Sept.	600	E. 3—7‰	51,96				
Okt.	1000						
Nov.	1100						
Dez.	900			90/70			
1939 Januar	900						
Febr.	800	E. 3—6‰				39,5	
März	700			125/100		-37,6°	Angina
April	600						
Mai	500						
Juni	600				90		

	Urinmenge in ccm.	Eiweiss in ‰ und andere Urinbefunde	Blut-Rest-N.	Blutdruck	Hb.	Temp.	
1939 Juli	1200						
August	900						
Sept.	500	E. 12—25‰				subfebr.	
Okt.	400						
Nov.	600		44 mg%				
Dez.	800			160/130	65	leichte Ödeme	
1940 Januar	500	E. 25‰					
Febr.	700	hyal. u. gran.					
März	800	Cylinder.					
April	1100	einige Leuko- und Erythrocyten		145/110		subfebr.	
Mai	1100						
Juni	900				52		
Juli	900	E. 8—14‰					
August	900						
Sept.	900						
Okt.	1100			125/90			
Nov.	900						
Dez.	900						
1942 Januar	900	E. 8‰	81 mg%	140/120		subfebr.	
						Schwere Ödeme	
Febr.	700	7‰	92 mg%		30	Pericarditis	
Sommer	200		230 »				urämische Krämpfe
Sept.							Exitus

Rechte Lunge schwer, groß. Oberlappen fleckig mit graurötlichen, über die Schnittfläche vortretenden Herden. Lungengewebe infiltriert, schaumige Flüssigkeit abzustreifen. An einzelnen Stellen, vor allem im Mittellappen, ist das Lungengewebe grobmaschig, schwammartig und hart, z. T. deutlich körnig. Man kann hier mit bloßem Auge Lungenbläschen unterscheiden. Unterlappen wiederum fleckig, saft- und blutreich. Bei leichtem Druck schaumige, blutige Flüssigkeit abzustreifen, hie und da rötliche, luftleere, körnige Bezirke. Paravertebral Vermehrung des Saft- und Luftgehaltes. Lungengefäße mittelweit, Intima zart. Bronchien schlaff und weit, enthalten schaumige, blutig verfärbte Massen.

Milz ziemlich groß, weich, Kapsel gespannt, Parenchym graurot. Leber groß, schwer, Kapsel zart, Parenchym gelblich. Läppchenbau unregelmäßig erkennbar.

Magen-Darmkanal: Dickdarm zeigt eine stark ödematös aufgequollene Schleimhaut. Hie und da feine Blutungen. Dünndarmmucosa ebenfalls stark ödematös mit feinen Blutungen. Magenschleimhaut wulstig, Etat mamelonné.

Perirenales Fettgewebe beidseits gering entwickelt, wässerig. Rechte Nebenniere zeigt breite, intensiv gelb gefärbte Rinde. Pigmentzone nicht erkennbar, Mark erweicht. Linke Nebenniere groß, das Mark hier teilweise noch erhalten. Rinde in breiter Schicht, intensiv gelb gefärbt.

Linke Niere klein, Faserkapsel nicht sehr gut lösbar. Oberfläche ganz wenig höckerig, erscheint gelblich und weißlich gestippt, blaß, weist zudem hie und da feine Blutungen auf. Auf Schnitt: Nierenparenchym eigenartig gelb-weißlich gesprenkelt, überall im Bereich der Rinde. Man kann mit bloßem Auge feine weißliche Stippchen und Flecken feststellen, die in den äußeren Zonen zahlreicher sind als in den tieferen Schichten der Rinde. Markkegel dunkel-blutig rot. Die Grenze Mark-Rinde erscheint als glasig transparente Zone. (Abb. 1).

Rechte Niere klein, eher hart, Faserkapsel mäßig gut lösbar. Oberfläche ganz glatt, nur hie und da besteht eine feine Höckerung. An der Oberfläche feine weiße Stippchen erkennbar, d. h. kleine weiße, mit bloßem Auge eben wahrnehmbare Tupfen und Streifen. Diese Herde finden sich auch auf der Schnittfläche, bleiben aber auf die Rinde beschränkt. Im Mark derartige Einlagerungen nicht wahrzunehmen. Um die Markkegel herum ist eine etwas hellere, blasse Zone erhalten. Das Nierenbecken ist mittelweit, Schleimhaut etwas verdickt mit deutlicher Gefäßinjektion. Nur wenig Fettgewebe um das Nierenbecken. Ureteren beide zart.

Harnblase stark ödematös aufgequollene Mucosa.

Im Femurschaft Fettmark, im Sternum etwas quellendes, graurötliches Mark. Rippen fest. Schädelknochen weich, jedoch schwer und in breiter Schicht, sägt sich leicht, zeigt unregelmäßige rot-bräunliche Marmorierung. Hypophyse groß und fest. Gehirn schwer. Weiche Hirnhäute feucht, Brücke feucht mit wenigen Blutpunkten, Stammganglienkerne blaß, groß. Kleinhirn feucht, ganz arm an Blutpunkten. Ependym der Ventrikel zart.

Histologische Untersuchung:

Die **Niere** zeigt im Hämalaun - Eosin - Präparat eine interstitielle, starke Entzündung. Es ist das Zwischengewebe z. T. auch etwas bindegewebig vermehrt, die Glomeruli sind ausgedehnt verändert, indem man meistens in ihrem Bereich nur mehr sich stark mit Hämalaun färbende, kernarme Massen feststellen kann. Z. T. sind im Zentrum der Glomeruli die Schlingen noch erhalten. An andern Orten ist die Bowman'sche Kapsel

verbreitert und sklerosiert, es sind hier fast keine Kerne mehr zu unterscheiden. Die Verbreiterung der Bowman'schen Kapsel ist teilweise gleichmäßig oder halbmondförmig. Die histologisch veränderten Glomeruli sind überall stark mit Kalksalzen imprägniert oder bestehen aus hyalinen, scholligen Massen. (Abb. 2).

Bei Fettfärbung zeigen einzelne der noch erhaltenen Glomeruli, besonders die Schlingen, stärkere Verfettung.

Bei der Kalkimprägnation nach Kossà sind die Inkrustationen leicht erkennbar. Vor allem treten die Glomeruli, welche z. T. sehr massive Kalkniederschläge aufweisen, sehr deutlich hervor. Es ist leicht erkennbar, daß die weitgehend degenerierten Schlingen am intensivsten mit Kalk imprägniert sind. Diese Kalkeinlagerungen sind nicht nur auf die Glomeruli beschränkt, sondern sind weitgehend in den andern Nierenpartien auch nachzuweisen. Die Gefäßwände, hauptsächlich die der größeren Aeste, weisen teilweise reichlich Einlagerungen auf. Die Harnkanälchen, insbesondere die Hauptstücke, zeigen z. T. leichte, z. T. schwere, schollige Inkrustationen. (Abb. 3). Bei starker Vergrößerung läßt sich feststellen, wie Kalksalze teilweise auch in scheinbar unveränderten Zellen abgelagert sind, so vorzugsweise um die Kerne herum. Zum größten Teil sind die Ablagerungen in den Basalmembranen und der Grundsubstanz. Teilweise kommt es zur Bildung von Cylindern hyaliner und granulärer Art, sowie zur Entwicklung von Kalkcylindern.

Darm: Das Colon zeigt starke Kalkablagerungen in der Mucosa, vor allem in den tieferen Schichten. Mehrfach sind diese Ablagerungen basal in den Epithelzellen zu finden. Es kommt teilweise auch zu einer staubförmigen Verkalkung, selten zur intensiven Ablagerung in grobscholliger Form (Abb. 4).

Magen: zeigt wiederum in der Schleimhaut eine sehr starke Ablagerung von Kalksalzen. Es sind vorzugsweise die basalen Schichten der Magenmucosa von diesen Massen durchsetzt. In geringerem Maße kommt es allerdings zur feinkörnigen Bestäubung in der Muskulatur und in der Submucosa (Abb. 5). Vor allem die Gefäße der Submucosa zeigen stärkere Inkrustationen in der Wand. Die Ablagerung im Gebiet der Schleimhaut findet sich intrazellulär um die Kerne herum, oder sie ist teilweise auch an der Basalmembran. Grobschollige Kalkablagerungen sind seltener zu finden, vorwiegend da, wo ein stärkerer Epithelverlust besteht.

Lunge: In den makroskopisch deutlich emphysematös umgeänderten Lungenpartien läßt sich bei der Kalkdarstellung nach Kossà eine starke Imprägnation feststellen, wobei diese Ablagerungen sich überwiegend in den Alveolarsepten nachweisen lassen. Es sind auch ziemlich starke Einlagerungen in der Bronchialwand vorhanden, vor allem subepithelial und im Gebiet der Knorpelspangen. Die Gefäße, vor allem solche größeren Kalibers, lassen derartige Einlagerungen ebenfalls nachweisen, wobei aber die Kalkniederschläge hier nicht als besonders intensiv zu bezeichnen sind (Abb. 6). Bei starker Vergrößerung ist festzustellen, wie die Kalksalze sich im Bereich des elastischen Gewebes niedergeschlagen haben. In den emphysematösen Teilen mit zerstörten Alveolarsepten zeigen die Knospenbildungen besonders deutliche Einlagerungen (Abb. 7). An Stellen ohne stärkere Blähung des Lungengewebes ist die Kalkablagerung weniger intensiv. Es sind hier nur feine Ablagerungen im Gebiet der Alveolarsepten zu erkennen, dann auch in den Bronchien. In den Lungengefäßen sind nur ganz geringe Spuren von Kalksalzen niedergeschlagen. In den größeren Bronchien ist die Ablagerung im Gebiet der Knorpel und eine starke subepitheliale Bestäubung bemerkenswert.

Schädelknochen: Im Gebiet der Diploeschichtung läßt sich ein zellreiches Mark erkennen, wobei dasselbe manchmal auch etwas faserreich ist. Es ist hier der Knochen wenig kalkhaltig und vielfach ganz unregelmäßig abgebaut mit stärkeren lacunären Resorptionen. An der Tabula externa und interna ist am Knochen keine wesentliche Umänderung festzustellen. Der Abbau scheint auf das Gebiet der Diploeschichtung beschränkt (Abb. 8).

Femur: Die Corticalis ist breit, Resorptionen am Knochen sind nicht festzustellen.

Knochenmark: reines Fettmark mit nur noch ganz wenigen Zellansammlungen von Rundzellen und vereinzelten Normoblasten.

Milz: zeigt deutliche Hämosiderose, dabei findet sich auch neben dem Hämosiderin eine feinkörnige, staubartige Einlagerung eines Stoffes, der keine positive Hämosiderinreaktion ergibt. Es handelt sich hier um eine feine Kalkbestäubung, die aber als gering zu bezeichnen ist und die zum Unterschied mit den übrigen Organen sich nicht an den Gefäßen lokalisiert hat. Im Gebiet der Malpighi'schen Körperchen sind die Reaktionszentren frei von derartigen Bestäubungen. Es findet sich das Pigment vorzugsweise in der Pulpa.

Herzmuskel: fragmentiert mit umschriebenen Narbenbildungen und Schwielen. Es sind hier auch rundzellige Infiltrate vorhanden, mehrfach gerade an Stellen mit stärkerer narbiger Umänderung. Neben einer groben Vernarbung lassen sich auch feine Narbenbildungen finden, zudem zeigen mehrfach die Herzmuskelfasern umschriebene starke, grobtropfige und feintropfige Verfettungen. Diese Lipoidose ist fleckförmig vom Typus der Tigerung, auch die Gefäße sind ziemlich stark verfettet.

Leber: ohne wesentliche entzündliche Reaktion der Glisson'schen Kapsel bei teilweiser leichter bindegewebiger Vermehrung, besonders um die Zentralvenen herum. Bei Fettfärbung ist eine stärkere zentrale Verfettung festzustellen. Andere Partien zeigen wiederum mehr diffuse, feintropfige Verfettung.

Aorta: zeigt ausgesprochene Intimaproliferation und Faserverquellung. In der verbreiterten Intima und in der Media ist ebenfalls eine Verkalkung festzustellen. Im Kossà-Präparat sind derartige, mit Silber imprägnierte Massen zahlreich festzustellen. Um die Kalkablagerung leichte entzündliche Reaktionen.

Nebenniere: zeigt eine breitere Rinde und deutlich ausgeprägtes Marklager. Es sind hier nirgends Kalkablagerungen festzustellen.

Zentralnervensystem: Untersucht wurden Stammganglien, Großhirnrinde, Brücke, Kleinhirn.

Färbungen: Kresylechtviolett, Sudan-Romeis, Kossà.

In den Fettpräparaten zeigt sich im Gebiet der Gefäße öfters eine stärkere Verfettung der Endothelien, wobei sich manchmal auch Abraumprozesse feststellen lassen in ziemlich ausgesprochenem Maß. Im Pallidum und im Putamen ist auch eine ziemlich starke Kalkablagerung um die feineren Gefäße herum festzustellen. Bei der Kalkreaktion nach Kossà handelt es sich hier z. T. um eine deutliche Kalkreaktion, teilweise jedoch zeigen diese sich mit Hämalaun stark anfärbenden Massen keine eigentliche Silberimprägnation. In der Großhirnrinde sind in Umgebung der Gefäße gleichfalls feine Verfettungen vorhanden, die sich vorwiegend im Gebiet der Kapillaren nachweisen lassen. Man kann im Nißl-Präparat ganz vereinzelt im Bereich der stärkeren Kalkablagerung, oder auch da,

wo sich ausgesprochene Gefäßverfettungen finden, leichte Gliaproliferationen erkennen. Es handelt sich hier um umschriebene Anhäufungen gliöser Zellen. Eigentliche Gliaknötchen werden nicht gebildet. In der Cortex und im Großhirnmark finden sich nirgends Kalkablagerungen. Dieselben sind nur im Bereich des Pallidums und Putamens festzustellen (Abb. 9).

Diagnose:

Chronische, z. T. interstitielle Nephritis mit überdeckender Nephrose und ausgedehnten Verkalkungen der Bowman'schen Kapsel, der Glomerulusschlingen, der Nierengefäße und vor allem auch der Hauptstücke der Harnkanälchen. Allgemeine Schrumpfung des Nierenparenchyms. Leichte linksseitige Herzhypertrophie, geringe Coronarsklerose. Hyperplasie der Nebennierenrinde. Schwere allgemeine Anämie der inneren Organe, besonders des Myocards, der Leber. Anämie des Gehirns und der äußeren Haut, sowie der Skelettmuskulatur. Allgemeine Oedeme: starkes Oedem des Scrotums, der Unterschenkel, Anasarca, Hydropericard (250 ccm). Linksseitiger Hydrothorax (600 ccm), rechtsseitiger Hydrothorax (200 ccm), Ascites (500 ccm). Chronisches Lungenödem bei umschriebenem, starkem Lungenemphysem. Starke Lipoidose der Aorta ascendens bei stärkerer, nach unten zunehmender Arteriosklerose der Bauchaorta. Pneumonische Infiltrate der rechten Lunge bei Verkalkung der Alveolarwandung und der Bronchien. Starke hypertrophische, schleimige, urämische Gastritis mit starker Verkalkung der Mucosa. Leichtere schleimige, urämische Colitis mit Kalkimprägnation des Epitheles. Subikterus. Hämosiderose der Leber und der Milz. Zeichen früher vorgenommener Appendektomie. Umschriebene Verkalkungen des Gehirnes. Umschriebener Knochenabbau und Entkalkung des Schädeldaches. Abmagerung.

Die makroskopischen und mikroskopischen Befunde bei einem 15jährigen Knaben sind als außergewöhnlich zu bezeichnen. Besonders auffallend sind die intensiven Kalkablagerungen in den Nieren, im Magen-Darmkanal und in den Lungen, in viel geringerem Maße in der Milz und im Gehirn, hier vor allem im Pallidum und im Putamen. Ein besonderes Interesse erfordert ferner die starke Atherosklerose der Aorta und die der Kranzgefäße. Am Knochen der Schädelkalotte ist bereits ein stärkerer Abbau festzustellen mit den Zeichen der Entkalkung, während das übrige Skelett keine derartigen Veränderungen zeigt. Die Art der Inkrustationen in den Organen war vorerst unsicher. Es wurde die Möglichkeit einer Cystin- oder Cholesterinspeicherung erwogen. Die Feststellung, daß hier eine Kalk-

inkrustation vorlag, ergab sich aus den chemischen Reaktionen am frischen Material. Unfixierte Organschnitte wurden mit Hilfe des Mikroskopes untersucht. Bei Zugabe von verdünnter Salzsäure ließ sich feststellen, wie die Einlagerungen unter Blasenbildung sich auflösten. Bei Behandlung mit verdünnter Schwefelsäure war das Auftreten von typischen Gipskristallen festzustellen. Die sichere Methode zum Nachweis des Kalkes in Schnittpräparaten, die von Kossa angegeben wurde, und die sich des Argentum nitricums bedient, ergab einwandfreie Präparate.

Zur Erhärtung der Diagnose wurden größere Nierenstücke qualitativ auf ihren Calciumgehalt untersucht. Dabei wurde festgestellt, daß es sich vorwiegend um Calciumphosphatablagerungen handelt. Außerdem wurden die Organe auf ihren quantitativen Calciumgehalt untersucht nach der folgenden Methode:

Der fein zerriebene Organbrei wurde mit verdünnter Salzsäure angesetzt, wobei sich der vorhandene Kalk auflöste. Dem neutralisierten Filtrat wurde eine Lösung von Ammoniumoxalat zugesetzt. Das gelöste Calcium wurde als Calciumoxalat ausgefällt. Das gut ausgewaschene Calciumoxalat wurde nun im heißen Wasserbad mit verdünnter Schwefelsäure aufgelöst und mit einer Kaliumpermanganatlösung austitriert. Wir erhielten dabei folgende Werte:

In den Nieren, im Magen, im Dickdarm und in den Lungen war der Kalkgehalt sehr stark erhöht. Eine viel geringenere Calciumerhöhung konnten wir in der Milz, im Herzmuskel und in der Leber feststellen, wobei zu bemerken ist, daß in der Leber und im Herzmuskel histologisch keine Kalkablagerungen nachweisbar waren. Im Gehirn dagegen war der Kalkgehalt quantitativ nicht erhöht, histologisch jedoch an den bekannten kalkgierigen Stellen in geringen Mengen darstellbar.

Zur Prüfung der Untersuchungsmethode wurde eine Reihe von Kontrolluntersuchungen durchgeführt, welche durchwegs befriedigende Resultate ergaben. Es wurden z. B. die Nieren eines 43jährigen Mannes untersucht, welcher an einem Bridenileus verstorben war. Es fand sich dabei ein Wert vom 28 mg% Calcium bei einem Normalwert von 19—20 mg%. Weitere Untersuchungen der Organe eines an tuberkulöser Meningitis verstorbenen 9jährigen Knaben ergaben ausschließlich normale Werte.

Unsere Untersuchungen sind in nachfolgender Tabelle zusammengestellt:

Organ	Calcium-Wert in mg%	Normaler Calcium-Wert in mg%	Calcium-Werte bei Kontroll-untersuchungen in mg%
Niere	780 mg%	19—20 mg%	1: 24 mg% 2: 32 mg% 3: 38 mg%
Lunge	194 mg%	17 mg%	1: 22 mg% 2: 32 mg% —
Leber	28,8 mg%	5—15 mg%	1: 6 mg% 2: 4 mg% —
Herzmuskel . .	36 mg%	10 mg%	1: 6 mg% — —
Milz	44 mg%	9 mg%	1: 4 mg% — —
Hirn	10 mg%	12—17 mg%	1: 4 mg% 2: 12 mg% —
Dickdarm . .	335 mg%	14 mg½	1: 4 mg% — —
Magen	920 mg%	14 mg%	1: 15 mg% — —

1: Organe eines neunjährigen Knaben, gestorben an einer Meningitis tuberculosa.

2: Organe eines 12 Tage alten Mädchens, gestorben an Bronchopneumonie.

3: Niere eines 43jährigen Mannes, gestorben an Briden-Ileus.

Zur quantitativen Calcium*phosphat* - Bestimmung wurde nach dem gleichen Prinzip verfahren, wie oben angegeben, nur mit dem Unterschied, daß der Organbrei mit verdünnter Essigsäure und nicht mit Salzsäure versetzt wurde. Das Calciumphosphat löst sich in Essigsäure, die daneben vorkommenden Calciumoxalat- und Calciumcarbonatverbindungen lösen sich dagegen nicht. Es ergab sich ein Wert von 640 mg% Calciumphosphat in den Nieren, was ungefähr 85% des Gesamtcalciums entspricht, das bestimmt werden konnte.

Es soll im Folgenden versucht werden, die eigene Beobachtung mit den bisher bekannten Kalkstoffwechselstörungen zu vergleichen. In neuerer Zeit wurden Verkalkungen beobachtet bei zu starker Dosierung von Rachitis-Schutzstoffen (Benoit). Der Kalk lagert sich dabei im Zwischengewebe, entlang den elastischen Fasern ab, vor allem in Gefäßwänden, Herzmuskulatur, Magenwand, Lungen und Nieren, in einer Form, wie sie bei der Virchow'schen «Kalkmetastase» angegeben wird. Da in unserm Fall der Patient weder Lebertran noch Vigantol in größeren Mengen eingenommen hat, fällt diese Art der Schädigung außer Betracht.

Ausgedehnte Inkrustationen mit Kalk im Nierenmark, sogenannte «Kalkinfarkte», sind schon mehrfach beschrieben worden. Es handelt sich dabei um mattglänzende, mehr oder weniger zusammenhängende gelbe Streifen in den Markpyramiden, die von der Basis bis zur Spitze ziehen oder nur in den äußersten Pyramidenspitzen sitzen. Goldschmid hat an einem größeren Material von 507 Autopsien das Vorkommen und den Zusammenhang von Kalkinfarkten mit der Grundkrankheit untersucht. Er fand unter 48 Fällen von Lebercirrhose 44 Mal Kalkinfarkte. In 6 dieser Fälle war als Nebenbefund eine chronische Nephritis festzustellen. Nur in 3 Beobachtungen ohne Lebererkrankung fand er ebenfalls Kalkinfarkte. Goldschmid behauptet, daß innige Beziehungen zwischen der Lebercirrhose und dem Kalkinfarkt der Nieren bestehen müssen. Er ist der Ansicht, die Kalkinfarkte seien durch die Lebercirrhose bedingt.

Kühn hat 3395 Leichen untersucht und dabei 352 Mal Kalkinfarkte gefunden, wobei er aber nur in 25 Fällen eine Lebercirrhose feststellen konnte. Bei den andern 327 Fällen wurden als wichtige Autopsiebefunde angegeben: Krebsmetastase der Leber (10 mal), Miliartuberkel der Leber (13 mal), chronische Gastritis (46 mal), Ca-Metastasen im Magen (13 mal) etc.

Die überwiegende Zahl der Fälle von Kalkinfarkten kommt in den Lebensaltern vor, in welchen eine Arteriosklerose häufiger gefunden wird, ohne daß jedoch eine ursächliche Beziehung festzustel-

len wäre. K ü h n konnte auch Kalkinfarkte bei Jugendlichen beobachten, wobei in der Hälfte seiner Beobachtungen sklerotische Herde in der Aorta, an der Mitralis und in einigen peripherischen Arterien nachweisbar waren. Interessant ist seine Angabe, daß das Zustandekommen der Kalkinfarkte weitgehend von der Durchseuchung mit Infektionskrankheiten zusammenhänge, wie z. B. Diphterie oder Tuberkulose. Jedoch sind auch nach Erstickungstod, nach Verbrennungen und nach Ertrinken bei Jugendlichen Kalkeinlagerungen in den Nieren diagnostiziert worden. Ueber die Entstehungsbedingungen der Kalkinfarkte schreibt K ü h n zusammenfassend: «In erster Linie seien es die örtlichen Veränderungen des Nierenbindegewebes der Membranae propriae, des Kanälcheninhaltes der Pyramiden, welche eine Herabsetzung des Stoffwechsels bedingen, und dabei auch ohne Störung des Kalkstoffwechsels eine Ablagerung von Kalksalzen herbeiführen können. Als ursächliche Momente kommen hauptsächlich entzündliche Prozesse, Kreislauf- und Ernährungsstörungen, auch Alterserscheinungen in Betracht».

Derartige Kalkinfarkte sind in der eigenen Beobachtung nicht anzunehmen, da der Verkalkungsprozeß hauptsächlich in der Nierenrinde, ferner in den Lungen und im Magen-Darmtraktus lokalisiert war.

Andere Verkalkungsprozesse, wie die «Kalkmetastase» nach V i r ch o w, die «Kalkgicht» von M. B. S ch m i d t und die dystrophischen Verkalkungen müssen ebenfalls in Betracht gezogen werden. Es soll im Folgenden das Wesen der Verkalkung und des Kalkstoffwechsels erwähnt werden.

M. B. S ch m i d t definiert die pathologische Verkalkung folgendermaßen: «Als pathologische Verkalkungen werden feste Kalkabscheidungen in den Weichteilen bezeichnet. Es handelt sich dabei um Imprägnation von Zellen und Interzellularsubstanzen, Sekreten und Gerinnseln mit Kalksalzen, welche gelöst durch das Blut und die Gewebsflüssigkeit zugeführt worden sind. Solange die Ursache dauert, steigert sich die Ablagerung, so daß die ursprünglich feinen Körnchen zu einer homogenen, glasartigen Masse verschmelzen.»

Auf Grund des Wesens und der Entstehung teilt M. B. S ch m i d t die Verkalkungen in zwei große Gruppen: die dystrophischen Verkalkungen bei lokalen Gewebsstörungen und unverändertem Kalkstoffwechsel einerseits und die Verkalkungen infolge Kalkstoffwechselstörung ins gesunde Gewebe. («Kalkmetastasen» von V i r ch o w, «Kalkgicht» im Sinne M. B. S ch m i d t ' s.) Der Autor ist zwar der Ansicht, daß man sich hüten muß, eine Grenze zwischen diesen beiden Formen allzu scharf zu ziehen; denn es gibt Fälle, in denen eine sichere Entscheidung nicht möglich ist. Als Beispiel führt

er die Verkalkungen der Dura mater an, die schon vom 17. Lebensjahr an regelmäßig beobachtet werden können. «Hier handelt es sich um eine ganz lokale «Kalkmetastase», bei welcher eine Mitwirkung dystrophischer Momente nicht erweisbar ist.» Noch mehr Schwierigkeit bietet die Erklärung des komplizierten Kalkstoffwechsels und deren Störungen.

Normalerweise befindet sich der Kalk als kolloidale Lösung im Gewebe und in den Zellen. Die Kalksalze sind ionisiert, das Calcium verhält sich elektropositiv. In normalem Zustand besteht also keine chemische Bindung des Calciums an das Körpereiweiß. Im gesunden Körper tritt das Calcium nur im Knochen als feste Substanz auf. Gewebe mit herabgesetztem oder trägerem Stoffwechsel, so besonders das hyaline Bindegewebe, Knorpel- und Narbenbildungen neigen zur Kalkimprägnation. Man spricht hier von Kalkgier. Es sind viel Parallelen zur Lipoidablagerung vorhanden. Lipoide und Kalk lagern sich oft zusammen ab.

Es kann zu einer Verminderung des Kalkgehaltes kommen, z. B. bei der Rachitis und der Osteomalazie, oder im Gegensatz dazu ist auch eine Vermehrung des Kalkgehaltes bekannt. Verkalkung tritt bei Kaninchen und Meerschweinchen nach der Injektion von Kalksalzen schon sehr rasch ein und kann bestehen bleiben, doch scheint der Prozeß vielfach reversibel. Die Kalkablagerungen sind aber, was den Sitz anbetrifft, nicht mit der menschlichen Kalkmetastase zu vergleichen. Bei der Hypercalcaemie sind seltener die Zellen, beispielsweise die Nierenepithelien bei der Sublimatvergiftung, meistens die Grundsubstanz, die elastischen und kollagenen Fasern geschädigt.

Man nimmt an, daß es sich bei der Kalkablagerung nicht um chemische Affinitäten und Bindungen, sondern vorwiegend um physikalische Vorgänge, um eine Absorption durch Kolloide handelt. Die Ursache der physiologischen und pathologischen Verkalkung beruht wohl auf besonderen physikalisch-chemischen Eigenschaften der kolloiden Grundsubstanz. Kalkgierige Gewebe vermögen den in Lösung gehaltenen Kalk des Blutes und Gewebsflüssigkeiten leichter aufzunehmen, besonders dann, wenn eine Hypercalcaemie besteht. Im Gehirn ist mehrfach beachtet worden, daß die hyalinen Eiweißmassen, die aus den Gefässen stammen, die Grundlage für die Kalkausfällung abgeben. Es ist das in besonders auffallender Weise zu demonstrieren, wenn histologische Gehirnschnitte entkalkt und dann in eine Kalklösung oder in Blutlösung eingelegt werden, wobei dann jene Gebiete sofort wieder die Kalksalze speichern.

Neuerdings haben uns die Untersuchungen von Bentz zur Ergründung der Mineralausscheidungen bei Gesunden und Kranken unter besonderer Berücksichtigung des Calciums weiter geführt:

Durch eine gleichzeitige Bestimmung der Konzentration des Calciums im Blut und im Urin kann man einen Schluß ziehen auf die Fähigkeit der Konzentration oder der Ausscheidung der Niere. Es liegt eine Ausscheidungsstörung dann vor, wenn die Gewebe eine erhöhte Retention zeigen. Für das NaCl ist diese Erscheinung am besten bekannt. Auch für das Calcium scheinen ähnliche Ueberlegungen zu gelten, wie aus vielen Versuchen von B e n t z hervorgeht. Der Autor kommt zum Schluß, daß normalerweise die Konzentration des Calciums im Urin höher liege als 10 mg%, also höher als der Konzentration des Blutes entspricht. Eine Senkung derselben ist beim Gesunden nur infolge gesteigerter Diurese zu finden. Bei Nierenkranken ist die Calciumausscheidung regelmäßig vermindert und die Konzentrationsfähigkeit gestört. Akute Erkrankungen zeigen diese Störung weniger deutlich oder nur während kürzerer Zeit. Chronische Nierenleiden hingegen zeigen dauernd eine erheblich verminderte Ausscheidung, die nicht zu beeinflussen ist. Es ist anzunehmen, daß bei einer Störung der Nierenfunktion das Gewebe an der Kalkspeicherung beteiligt ist. Die Veränderungen der Calciumausscheidung im Urin ist nicht abhängig von der Höhe des Blut-Calciumsspiegels, denn Erniedrigungen desselben sind auch bei schweren Erkrankungen nicht immer vorhanden.

Diese neuere Methode bietet uns eine wertvolle Hilfe in der klinischen Diagnostik von Nierenerkrankungen, sie ist in unserm Falle aber leider nicht angewandt worden.

V i r ch o w hat erstmals 1855 und 1856 die Ablagerung von phosphor- und kohlensaurem Kalk in den Lungen, in der Schleimhaut des Magen-Darmkanals, in den Nieren, in den Wandungen von Blutgefäßen beschrieben. In allen seinen 7 Fällen fanden sich entzündliche Veränderungen in den Nieren, und außerdem in 6 Fällen verschiedene zur Resorption des Knochens führende Leiden des Skeletts, wie Osteomalacie und Ostitis fibrosa. Das Zustandekommen der Kalkablagerungen in unverändertes Gewebe erklärt V i r ch o w durch Ueberfüllung des Blutes mit Kalksalzen infolge der Knochenresorption und erschwerter Ausscheidung bei Erkrankung der Nieren. Auf Grund dieser Beobachtungen hat V i r ch o w die Entstehung derartiger Verkalkungen als «Kalkmetastasen» bezeichnet.

Als «Kalkgicht» im Sinne M. B. S ch m i d t ' s sind andere Fälle beschrieben worden, bei welchen ebenfalls eine Kalkablagerung in bestimmten Organen, wie in Lungen, Nieren und Magen auftrat bei bestehender Nephritis, ohne daß aber die typischen Skelettveränderungen vorhanden waren. Es kommen dabei auch meist schmerzlose Ablagerungen vor, besonders an den Fingern und in der Umgebung von großen Gelenken, die aber nicht verwechselt werden sollen mit

den Gichttophi der Harnsäuregicht. Es liegt der Gedanke nahe, daß die Nephritis, einschließlich der durch die Entzündung ausgelösten Degeneration und Schrumpfung des Nierenparenchyms, Verhältnisse schafft, welche die Ausfällung der Kalksalze begünstigt. Dabei besteht keine Vermehrung des Kalkgehaltes im strömenden Blut. Schmidt ist der Ansicht, daß infolge einer Verringerung des Eiweißbestandes des Blutes bei gesteigerter Ausscheidung die Löslichkeitsverhältnisse im Serum so geändert werden, daß es zu einer Fällung von Kalksalzen in dazu disponierten Organen komme. Die Verkalkungen bilden sich jedoch nicht infolge von Ernährungsstörungen, sondern auf Grund einer physiologischen Disposition. Der Kalk wird in ein unverändertes, d. h. nicht bereits geschädigtes Gewebe abgelagert. Daß die «Kalkmetastase» und die «Kalkgicht» in den gleichen Organen gefunden wird, hängt damit zusammen, daß sie an den Stellen auftritt, an welchen der Körper Säure ausscheidet und dadurch die Wasserstoffionenkonzentration erniedrigt, in den Lungen durch Abgabe von Kohlensäure, im Magen durch die Sekretion der Salzsäure, wobei besonders der Magenfundus Kalkspeicherungen zeigt (Fundusdrüsen), in der Niere durch Ausscheidung der sauren Natriumphosphate. Zu erwähnen ist noch, daß auch in den Gefäßen nur die mit kohlensäurearmem Blut versehenen Arterien des Körperkreislaufes und die Lungenvenen Wandverkalkungen aufweisen.

Derartige Fälle von «Kalkgicht» wurden bei ganz jungen Individuen schon beschrieben.

Müller fand bei einem wenige Minuten nach der Geburt verstorbenen, reifen Knaben einer gesunden I-Para neben Anasarca und Ascites ausgedehnte Verkalkungen der Herzmuskulatur, in den Nieren und in den Lungen. Der Autor deutet diese Verkalkungen als eine Störung des Kalkstoffwechsels im Sinne einer «Kalkgicht» M. B. Schmidt's. Die dabei gleichzeitig gefundenen entzündlichen Veränderungen faßt er als Reaktion auf die Verkalkung auf. Die Annahme einer dystrophischen Verkalkung würde eine primäre Myocardschädigung von einer solchen Ausdehnung voraussetzen, die mit einem weiteren intrauterinen Leben kaum vereinbar gewesen wäre. Zudem waren bei der Mutter anamnestisch keine Anhaltspunkte für eine toxische oder infektiöse Erkrankung zu erheben.

Eine andere Mitteilung ist von Surbeck angegeben worden. Es handelt sich um einen Neonatus von 3 Tagen, wobei infolge einer Diplococceninfektion der Mutter eine herdförmige, chronische Nephritis, eine frische fibrinöse Pericarditis und ein acuter Milztumor der Frucht festzustellen waren. Ferner bestanden ausgedehnte Verkalkungen zahlreicher Organe, insbesondere der Lungen, der Nieren

und der peripherischen Arterien. Der Autor nimmt an, diese Verkalkung müsse in der Hauptsache als Folge der chronischen Nephritis im Sinne einer «Kalkgicht» angesehen werden.

S ch l e g e l glaubt, daß auch Verkalkungen ohne Knochendestruktion und ohne Nierenveränderungen vorkommen. Bei einem jungen Mann mit Wirbelmetastasen eines Hodensarkomes fanden sich in starkem Maße in Lungen, Herzmuskel, Magenschleimhaut und Nieren Kalkablagerungen. Daneben war eine Mediaverkalkung der Herz- und Schenkelarterien vorhanden. Im Bereich der Lungen ließen sich Gewebsveränderungen im Sinne einer Carnification feststellen. Es handelte sich um herdförmige Vernarbungen und Verlegung von Alveolarbezirken auf Grund chronischer Entzündungsprozesse. Die am stärksten carnifizierten Bezirke wiesen auch die stärkste Verkalkung auf. S c h l e g e l meint, daß die zuerst bestandene Kalkmetastase in unverändertem Lungengewebe abgelöst wurde durch eine dystrophische Verkalkung in den geschädigten Bezirken. Bemerkenswert ist weiter noch der Befund von Verkalkungen von Oberschenkelarterien und Kranzgefäßen in diesem Lebensalter. S ch l e g e l deutet diesen Vorgang als Ausdruck einer Kalkmetastasierung. Der Autor kommt zum Schluß, daß «Kalkmetastasen» und «Kalkgicht» nur als Folge einer allgemeinen Stoffwechselstörung zu betrachten sind, jedoch ihrem weiteren Wesen nach nicht zu erklären. Einleitend sagt S ch l e g e l, daß Verkalkungen ohne Knochendestruktion und ohne Nierenveränderungen vorkommen können. Eine Nephritis war in seinem Falle nicht vorhanden. Der gesteigerte Knochenabbau durch die Wirbelmetastasen ist als auslösend für die Verkalkung anzusehen. Es wäre folglich dieser Fall eher als eine Kalkmetastasierung aufzufassen.

Im Gegensatz zur «Kalkmetastase» und «Kalkgicht» spielt bei der dystrophischen Verkalkung der lokale Faktor die führende Rolle. Die dystrophische Verkalkung ist vorwiegend in Nekrosen und nekrobiotischen Gewebsbezirken zu finden. Es besteht jedoch die Besonderheit, daß nicht alle Nekrosen eine Kalkspeicherung zeigen. Gewisse Gewebsarten neigen mehr, andere weniger zur Verkalkung: Tuberkulöse Käseherde und Uterusmyome verkalken häufiger, während Milz- und Niereninfarkte verhältnismäßig selten Kalkmassen aufnehmen. Die chemischen Vorgänge bei der lokalen, dystrophischen Verkalkung sind im wesentlichen die gleichen wie bei der «Kalkgicht» und bei der «Kalkmetastase»: In das entzündliche Exsudat oder in die Nekrose wird durch das Blut Calcium in gelöster Form zugeführt. Durch die Abscheidung von Eiweiß in dem betreffenden Gewebe kommt es zu einer Störung in der Stabilität des gelösten Calciums. Die Eiweißkörper im Bindegewebe bedingen eine hyaline

Umwandlung. So wird der Befund einer Hyalinisierung wichtig, wissen wir doch, daß der Knorpel und das Osteoid gerade deshalb leicht verkalken können, weil sie zur Hyalinisierung neigen. (v. Pfandler, Hofmeister). Es scheinen besondere Adsorptionsvorgänge vorzuliegen und es ist wohl möglich, daß das Bindegewebe dann zur Kalkspeicherung neigt, wenn es hyalin umgewandelt ist. Die Hyalinbildung würde dabei einer Verkalkung vorangehen.

Schlegel leugnet für die dystrophischen Verkalkungen die Notwendigkeit einer allgemeinen Störung des Kalkstoffwechsels. Speziell bei dem Zustandekommen von Kalkeinlagerung in den tuberkulösen Herden der Lungen und der Lymphdrüsen.

Zur Klärung der dystrophischen Verkalkungen wurde experimentell durch Littens bei Hunden und Kaninchen die Nierenarterie bis zu 2 Stunden abgeklemmt. Es kam dabei zur Bildung von Kalkcylindern in den gewundenen Harnkanälchen. Diese entstehen aus zusammengeballten Epithelien, die ins Lumen abgestoßen wurden. Dabei muß eine Epithelnekrose als Grundlage der Verkalkung aufgefaßt werden.

Von Werra hat nur eine kurze Abklemmung der Nierenarterie vorgenommen, wobei er eine Verkalkung in den Epithelien beobachten konnte, welche reversibel war.

Nach Littens unterbleibt bei dauernder Unterbindung die Verkalkung, so daß das Zustandekommen einer Kalkinkrustation von der Durchströmung eines Organs mit arteriellem Blut abhängig ist.

Im Rahmen der dystrophischen Verkalkungen ist noch auf Schädigungen der Nieren hinzuweisen, wie sie durch Intoxicationen zustande kommen. Besonders bekannt ist die Sublimatvergiftung, bei der öfters schon mit bloßem Auge, in den meisten Fällen jedoch mikroskopisch ausgedehnte streifenförmige Ablagerung von Kalksalzen in den nekrotischen Epithelien der gewundenen Kanälchen oder im Kanälchenlumen sichtbar sind.

Askanazy hat gezeigt, daß 3 Stadien der Sublimatvergiftung der Niere unterschieden werden können. Ein erstes rotes Initialstadium mit Epithelnekrosen, dann ein zweites der grauweißen, blassen Sublimatniere und das dritte Stadium der roten Sublimatniere, in welchem erst Verkalkungen der Epithelien auftreten und auch eine entzündliche Reaktion zustande kommt. Tiere, die einen höhern Kalkspiegel im Blut zeigen, lassen die Verkalkung schon früher erkennen. Dieselben Erscheinungen lassen sich experimentell mit andern Giften bei Kaninchen erzeugen, so mit Bismutum sub-

nitricum (Gottschalk und v. Kossà), mit neutralem chromsaurem Kali (Kabierske), mit Cuprum sulfuricum (v. Kossà). Beim Menschen ist die Zahl der Gifte, welche eine toxische Verkalkung der Nierenepithelien hervorruft, geringer.

In der eigenen Beobachtung kann eine solche Schädigung durch exogene Noxen ausgeschlossen werden.

Differentialdiagnostisch muß jedoch eine Kalknephrose auf Grund einer hochgradigen Hypochlorämie in Betracht gezogen werden. Hatano sowie andere Autoren haben an Hunden durch einen operativen Verschluß des Pylorus in kurzer Zeit einen starken Abbau der Chlorwerte im Blut erzeugt. Der Na-Wert war weniger stark vermindert, der Rest-N-Wert war deutlich erhöht. Hunde, die infolge dieser Operation zugrunde gingen, zeigten eine starke Kalknephrose. Es handelt sich dabei meist um Kalkcylinder in Harnkanälchen, ähnlich wie sie bei einer subacuten Sublimatvergiftung auftreten. Interessant ist die Tatsache, daß durch künstliche NaCl-Zufuhr der Verkalkungsprozeß verhindert werden kann.

Perez-Castro beobachtete bei 50 Fällen von Stenosierung des Magenausganges infolge Ulcus oder Carcinom in 10% der Fälle eine Kalkinkrustation der Niere. Auch Wendt konnte 3 Fälle von hypochlorämisch bedingter Urämie beobachten.

Nach Gsell lassen sich 4 verschiedene Formen einer Hypochlorämie unterscheiden: eine durch Chlorverlust bedingte, oft mit schwerem Erbrechen und Durchfällen, zweitens eine durch Natriumverlust (Nebenniereninsuffizienz?), durch NaCl-Abwanderung in die Gewebe bei Pneumonie, Oedemen oder Lungentuberkulose, und eine letzte durch ungenühende NaCl-Zufuhr. Die beiden letztgenannten spielen praktisch wohl kaum eine wesentliche Rolle. Gsell erklärt den Vorgang der Kalknephrose durch das Absinken des NaCl-Spiegels unter 500 mg% mit nachfolgender Azotämie, die sich bis zur Dechlorationsurämie steigern könne. Der Anstieg des Rest-N ist dabei wahrscheinlich bedingt durch einen vermehrten Eiweißzerfall bei Chlormangel, sowie durch die Unfähigkeit der intakten Nieren, die Eiweißzerfallsprodukte beim Nachlassen der Diurese auszuscheiden. Pathologisch-anatomisch kommt es dabei zur trüben Schwellung der Nierenepithelien in schweren Fällen und bei gleichzeitiger Alkalose gelegentlich zum Bild der Kalknephrose.

In unserer Beobachtung waren nie starke Durchfälle oder ein lang dauerndes Erbrechen zu beobachten. Der pathologisch-anatomische Befund des Magens läßt eine schwere Gastritis ausschließen, so daß eine hypochlorämische Nierenverkalkung nicht angenommen

werden kann. Der NaCl-Gehalt im Blut ergab 8 Monate vor dem Ableben einen Normalwert von 551 mg%.

In dem Zusammenhang sei noch kurz auf die Befunde der «Calcinosis universalis» eingegangen. Erwähnt sei der Fall von Benoit eines eindreivierteljährigen Knaben mit florider Rachitis. Im Vordergrund stand die Skeletterkrankung mit deutlicher Kalkstoffwechselstörung. Die Epithelkörperchen waren leicht vergrößert. ohne aber morphologisch verändert zu sein. Der Kalk wurde in Form von Kalkkristallen in morphologisch unveränderte Bindegewebszellen aufgenommen. Diese Aufnahme und Speicherung durch Mesenchymzellen ist als Thesaurismose aufzufassen. Die «Calcinosis universalis» muß deshalb sowohl von der «Kalkmetastase», wie von der «Kalkgicht» und der «dystrophischen Verkalkung» abgetrennt werden. Sie kommt in unserm Falle nicht in Betracht.

In der eigenen Untersuchung des 15jährigen Knaben ist der klinische Befund der chronischen Nephritis recht auffallend und durch die histologische Untersuchung besonders eindrucksvoll geworden. Es wäre hier die Möglikeit einer dystrophischen Verkalkung zu erwähnen. Jedoch die starke Ausdehnung des Verkalkungsprozesses auf die inneren Organe, wie auf die Lungen, den Magen und den Dickdarm, z. T. auch auf die Milz und das Gehirn, machen eine gewöhnliche dystrophische Verkalkung nach Gewebsuntergang unwahrscheinlich und lassen eine allgemeine Störung des Kalkstoffwechsels vermuten. In der Milz und im Gehirn finden wir keine Zeichen einer Entzündung im Bereich der Verkalkungsherde. Dasselbe gilt für den Magen und Dickdarm, es sind nirgends entzündliche Reaktionen vorhanden. Der Kalk ist teilweise intrazellulär abgelagert, zum größeren Teil jedoch extrazellulär im Gebiet der Basalmembranen. Die grobscholligen Ablagerungen finden sich in Gebieten mit starkem Epithelverlust. Aus solchen Bildern wäre wohl an eine dystrophische Verkalkung zu denken. Doch scheint es viel naheliegender, die Kalkablagerung als das Primäre aufzufassen und die Gewebsdegeneration als deren Folge zu betrachten. Der gleiche Vorgang ist in der Lunge zu beobachten, vor allem in den emphysematös umgeänderten Partien, wo sich die Kalksalze niedergeschlagen haben. Auch hier sind keinerlei Entzündungserscheinungen festzustellen.

Die eingehende Blutuntersuchung 3 Monate vor dem Tode zeigt eine Störung des Kalkstoffwechsels. Das Gesamt-Eiweiß war herabgesetzt auf 4,25%, (Normalwert 5,8—9,0%), das Calcium auf 8,12 mg% (Normalwert 9—12 mg%). Der Chlor- und NaCl-Wert waren normal, das Cholesterin hingegen stark erhöht auf 517 mg% (Normalwert 150—190 mg%), auch der Rest-N war erhöht auf 92,5

mg%. Die Indikanreaktion war positiv. Im Urin war der NaCl-Gehalt der Gesamttagesmenge stark herabgesetzt auf 0,128 gr (Normalwert 10—16 gr), ebenfalls der Gesamt-Stickstoff war erniedrigt auf 4,06 mg (Normalwert 10—14 gr). Daraus ist auf eine starke Niereninsuffizienz zu schließen.

Der Befund von stärkeren Abbauerscheinungen am Schädelknochen führt noch zu einer weiteren Schwierigkeit in der Deutung. Der quantitative Calciumwert des Schädelknochens konnte nicht bestimmt werden. Die histologischen Schnitte zeigen jedoch einen ausgesprochenen lakunären Abbau mit Entkalkung. Ein Kontroll-Präparat des Femurknochens zeigt hingegen keine wesentlichen Resorptionserscheinungen. Es scheint hier die Störung im Kalkstoffwechsel dermaßen ausgeprägt und die «Kalkgierigkeit» der Gewebe teilweise so intensiv, daß noch Kalk aus den Knochen in Lösung gebracht worden ist. Es ist fraglich, ob dieser Befund am Schädelknochen so weit verwertet werden darf, um daraus schon die Zeichen einer «Kalkmetastasenbildung» zu erblicken. Ich bin der Ansicht, daß bei der deutlichen Entkalkung des Knochens eine Kalkmetastasierung hier teilweise stattgefunden hat, ohne aber als grundlegend angesehen werden zu müssen.

Außer den Verkalkungsprozessen in den Nieren, im Magen-Darmkanal und in den Lungen, den Abbauvorgängen am Schädelknochen, ist noch die Atherosklerose der Aorta, insbesondere im untern Abschnitt und die leichte Sklerose der Coronargefäße zu erwähnen. Dieser Befund ist besonders bemerkenswert in diesem Lebensalter. Ohne weiter auf das umstrittene Gebiet der Arteriosklerose einzugehen, möchte ich bemerken, daß von verschiedenen Autoren Arteriosklerosen bei Kindern beschrieben wurden (Hesse, Volterra). Sogar kongenitale Arteriosklerosen wurden beobachtet (Iff, Durante, Surbeck, Verroquay, Forrer). Es wurden dabei verschiedene ursächliche Momente angeschuldigt: die «Kalkgicht» im Sinne M. B. Schmidt's, Lues der Eltern, dystrophische Verkalkung, unvollkommene Ausreifung der chromotropen Grundsubstanz. Zur näheren Erörterung möchte ich die zwei Befunde von Hesse hervorheben.

Im ersten Fall handelt es sich um einen 10jährigen Knaben, welcher 1½ Jahre vor dem Tod einen Scharlach mit komplizierender Nephritis durchgemacht hatte. Bei der Autopsie ergab sich eine schwere Nephritis mit beginnender Schrumpfung, eine Herzhypertrophie, atherosklerostische Veränderungen an den Gefäßen. In den Nieren waren schwere theromatöse Veränderungen der Gefäße vorhanden. Die Glomeruli waren hyalinisiert. Hesse ist der Ansicht,

daß die subacute Glomerulonephritis wohl das Grundleiden war. Die arteriosklerotischen Gefäßveränderungen waren eher als sekundäre Erscheinungen anzusehen.

In seiner zweiten Beobachtung war bei einem 13jährigen Mädchen anamnestisch keine Nierenerkrankung festzustellen. 5½ Monate vor dem Tod waren Kopfschmerzen vorhanden mit Oedemen an Gesicht und Füßen. Es bestand eine Herzhypertrophie bei einem Blutdruck von 110—120/60 mmHg. Bei der Sektion fand sich eine Atherosklerose der Aorta mit Verengerung der beiden Nierenarterien, besonders ihrer Abgangsstellen. Die Nieren waren narbig verändert bei Zeichen einer Glomerulitis und einer Arteriosklerose der Nierengefäße. H e s s e glaubt für diesen zweiten Fall, daß die Veränderungen der Niere auf einer primären Verengerung der Nierenarterien beruhen. Hier wäre folglich die Arteriosklerose als primär anzusehen, ohne daß jedoch die Aetiologie abgeklärt werden konnte. Die beiden Fälle sind dem Wesen nach verschieden, jedoch in Bezug auf die pathologischen Veränderungen des Gefäßsystems zeigen sie prinzipiell analoge Befunde.

Es sei noch ein Fall von Arteriosklerose angeführt, der von P l a t t beschrieben wurde bei einem 18jährigen, allgemein unterentwickelten Mann mit den Zeichen einer chronischen Nephritis. Der Tod trat im urämischen Koma ein. Bei der Sektion waren die Nieren äußerst klein bei starker interstitieller Fibrose. Die Glomeruli schienen zahlenmäßig verringert bei Proliferation des Endothels. In fast allen mittleren und kleineren Gefäßen fanden sich Kalkeinlagerungen, in der Haut, vor allem unter der Epidermis, waren vielfach Kalkdepots vorhanden. Zusammenfassend behauptet der Autor, daß dieses Krankheitsbild dem von V i r c h o w beschriebenen Zusammentreffen von chronischer Nephritis und metastatischer Calcifikation zuzurechnen sei.

Bei einer angeborenen schweren Coronarsklerose konnte S c h e i d e g g e r ausgesprochene Fehlbildungen im feineren Gewebsaufbau der Arterien aufweisen. Der Kalk war besonders an den Stellen zur Ablagerung gelangt, die infolge eines fehlenden oder unvollständigen elastischen Gefüges minderwertig waren. Entzündliche Reaktionen, die als primär aufgefaßt werden konnten, lagen nicht vor.

Von besonderem Interesse zur Klärung der Kalkablagerungen im Gewebe sind die Versuche, die R a b l an Tieren angestellt hat. Aus seinen Experimenten geht hervor, daß die Kalklöslichkeit im Zusammenhang steht mit den Schwankungen der Wasserstoffionenkonzentrationen. In den Fällen, in denen durch pathologische Vor-

gänge die Kalklöslichkeit sinkt, wird an den Orten, die durch ihre Säureabgabe bekannt sind, der Kalk zur Ausscheidung gelangen. Als retinierendes Organ für die Wasserstoffionenkonzentration und folgerichtig auch für die Kalklöslichkeit muß man die Nieren bezeichnen. Bei den verschiedenen Erkrankungen des Nierengewebes ist immer eine Aenderung in der durch die Niere bedingten Säureregulierung vorhanden. Nach R a b l kann bei demselben Patienten Säure- und Alkaliausgleich zusammen gestört sein und so vorübergehend eine Azidosis und Alkalosis in Erscheinung treten. Nach ihm kommen hier Schwankungen in der Kalklöslichkeit um das drei- bis vierfache vor. Es ist hier weniger die Insuffizienz des Nierenparenchyms für die Kalkausscheidung maßgebend — besonders da ja die Hauptausscheidung von Kalk im Dickdarm stattfindet —, sondern die bei der Nierenschädigung auftretenden Schwankungen in der Löslichkeit der Kalksalze.

Es ist dadurch auch die in der eigenen Beobachtung festgestellte Kalkresorption am Knochen einigermaßen erklärbar. Wir müssen annehmen, daß bei besonderen Reaktionslagen eine erhöhte Kalkgierigkeit bestimmter Organsysteme vorliegt, so daß gewisse Mengen von Kalksalzen aus dem Skelett ausgelaugt werden.

Es ist nur schwierig, die Versuche, die an weißen Mäusen angestellt wurden, ohne weiteres auf die menschliche Pathologie zu übertragen. Es scheint, daß die Maus schon physiologischerweise stark zu Kalkniederschlägen neigt. Es ist nicht entschieden, ob die von R a b l angegebenen Schwankungen der Kalklöslichkeitsverhältnisse mit der Wasserstoffionenkonzentration immer direkt zusammenhängen. Man kann nicht außer acht lassen, daß die Schwankungen des Eiweißbestandes im Blut, wie sie bei Nierenerkrankungen bekannt sind, das Ausfällen der Kalksalze bedingen oder doch begünstigen.

Zusammenfassung.

Ein 15jähriger Knabe erliegt nach jahrelangem Nierenleiden einer Urämie. Das klinische Krankheitsbild weist auf subacut-chronische Nephritis hin bei gleichzeitiger Nephrose.

Bei der Autopsie fand sich eine schwere Nierenschrumpfung mit starker Kalkeinlagerung, die als gelblich-weiße Stippchen sehr deutlich erkennbar war. Zudem bestand eine Atherosklerose der Aorta.

Bei der mikroskopischen Untersuchung fanden sich in den Nieren — neben Zeichen der Entzündung und Degeneration — sowie

in den Lungen, im Magen und im Dickdarm, intensive Kalkablagerungen. Diese waren z. T. in den Zellen, vorzugsweise um den Kern herum, dann an der Basalmembran und in der Interzellularsubstanz vorhanden. Die intensivsten Verkalkungen waren jedoch in frisch degenerierten Gewebspartien festzustellen. Am Schädelknochen war ein Abbau mit deutlicher Entkalkung vorhanden.

Zusammenfassend konstatieren wir vor allem die Verkalkungen größerer Organe auf Grund einer allgemeinen Störung des Kalkstoffwechsels, wohl auf dem Boden der Nephritis. Es ist anzunehmen, daß durch die Nierenerkrankung eine schwere Störung der Wasserstoffionenkonzentration und somit der Kalklöslichkeit ausgelöst wurde. Durch die von der Niere normalerweise gesteuerte Säureregulierung kommt es zu starken Schwankungen der Kalklöslichkeit. Trotz intensiver Kalkspeicherung kann zeitweise die Kalklöslichkeit so geändert werden, daß dem Knochen noch Kalk entzogen wird.

Literatur-Verzeichnis

Zusammenfassende Arbeiten:

Aschoff, L.: Lehrbuch der pathologischen Anatomie 1928.

Aschoff, L.: Lehrbuch der speziellen pathologischen Anatomie 1928.

Henke-Lubarsch: Handbuch der speziellen patholog. Anatomie und Histologie, VI/1 (1925).

Kaufmann, E.: Lehrbuch der speziellen patholog. Anatomie, Bd. 2, 1. Teil, Dritte Lieferung (1941).

Krehl-Marchand: Handbuch der allgemeinen Pathologie, III/2 (1921).

Ribbert, H. und Hamperl: Lehrbuch der allgemeinen Pathologie und pathologischen Anatomie (1940).

Lucke, H.: Pathologische Physiologie, Berlin 1936.

Bürger, M.: Pathologische Physiologie, Berlin 1936.

Baum: Virch. Arch. **162,** 85 (1900).

Benoit, W.: Zentrbl. f. allg. Path. **64,** 148 (1935/36) Ref. aus: Beitr. path. Anat. **94,** 611 (1935(.

Benoit, W.: Dtsch. med. Wschr. **2,** 1317 (1934).

Bentz, W.: Dtsch. Arch. f. klin. Med. **181,** 1 (1938.

Durante: zit. nach Posselt. Erg. Path. Lubarsch-Ostertag, **13,** 381 (1909).

Forrer: Inaug.-Diss. Zürich 1930.

Goldschmid: Zieglers Beitr. **56,** 77 (1913).

Gömöry, P. und Sarmac: Klin. Wschr. **46,** 1465 (1939).

Gottschalk: Inaug.-Diss. Leipzig 1882.

Gsell, O.: Schweiz. med. Wschr. (1935) 1197.

Hatano: Beitr. path. Anat. **102,** 316 (1939).

Hesse, M.: Zentrbl. f. allg. Path. **63,** 167 (1935) Ref. aus. Virch. Arch. **294,** 1, 1935.

Hofmeister: Ergebnisse d. Physiol. **9,** 429 (1910).

Iff, W.: Virch. Arch. **281,** 377 (1931).

Kabierske: Inaug.-Diss. Breslau 1880.

Kischensky, D.: Ref. in Centrbl. f. allg. Path. **12**, 674 (1901) (Orig. russisch).
v. Kossà: Zieglers Beitr. path. Anat. **29**, 163 (1901).
Kühn, W.: Virch. Arch. **225**, 44 (1918).
Littens: Virch. Arch. **83**, 508 (1881).
Müller: Zentrbl. f. allg. Path. 73 (1939).
Patrassi, G.: Ref. in Zentrbl. f. allg. Path. **51**, S. 100, 103 und 304 (1931).
Perez-Castro: Beitr. path. Anat. **99**, 107 (1937).
Pfandler: Jahrbuch f. Kinderheilkunde **60**, 123 (1904).
Platt, R. und T. K. Owen: Ref. Zentrbl. f. allg. Path. **61**, 106 (1935).
Rabl: Virch. Arch. **245**, 542 (1923).
Rollet: Frankf. Ztschr. f. allg. Path. III, 775 (1900).
Surbeck: Zentrbl. f. allg. Path. **28**, 25 (1917).
Scheidegger, S.: Frankf. Ztschr. f. Path. **54**, 442 (1940).
Schlegel, A.: Inaug.-Diss. Göttingen 1938.
Schmidt, M. B.: Handbuch von Krehl-Marchand II/2 (1921).
Schulze, W. und H. Zschau: Frankf. Ztschr. f. Path. **48**, 51 (1935).
Verroquay: Frankf. Ztschr. f. Path. **24**, 109 (1921).
Virchow, L.: Virch. Arch. **VIII** (1855) 103.
Volterra, M.: Ref. in Zentrbl. f. allg. Path. **66**, 68 (1936/37).
Wendt: Münch. med. Wschr. **18**, 717 (1937).
v. Werra: Virch. Arch. **88**, 197 (1882).

Abb. 1. **Niere**: feinkörnige Granulationen der Oberfläche mit dichtstehenden, weisslichen Stippchen. Allgemeine Nierenschrumpfung. (Zeichnung)

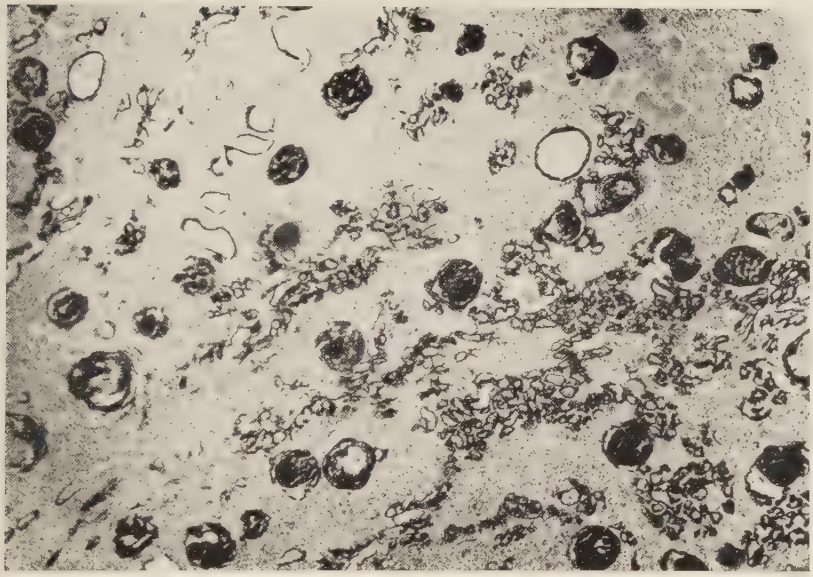

Abb. 2. **Niere:** Starke Verkalkung mehrerer Glomerulusschlingen, z. T. auch der Harnkanälchen. Umschriebene Cylinderbildungen. (Mittlere Vergrösserung.)

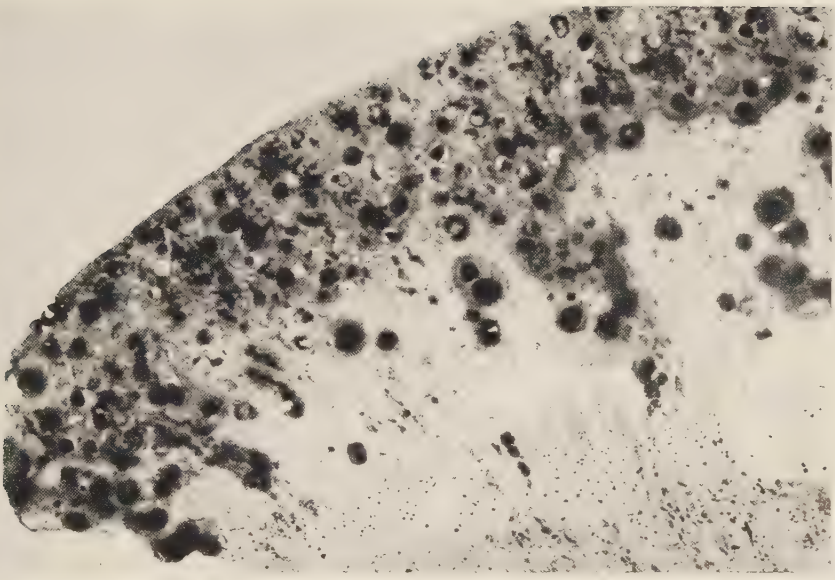

Abb. 3. **Niere**: Grobschollige Kalkeinlagerungen in der Rinde, z. T. mit Verkalkung ganzer Glomerulusschlingen. Streifenförmige, geringere Kalkinkrustationen im Mark. (Lupenvergrösserung.)



Abb. 4. **Dickdarm**: Starke Kalkinkrustationen in der ganzen Mucosa, besonders in den tieferen Partien der Schleimhaut. (Lupenvergrösserung.)

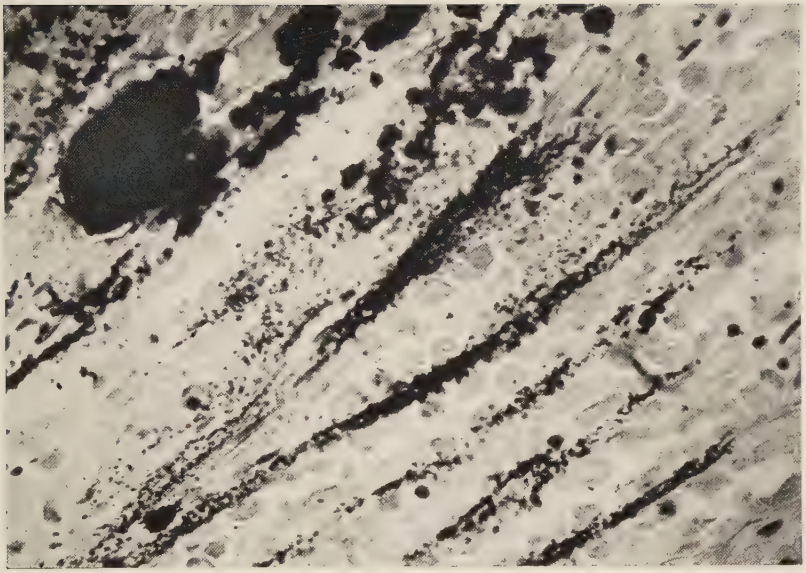

Abb. 5. **Magen**: Fein- und Grobschollige Kalkbestäubungen, vorwiegend im Bereich der Basalmembranen. (Mittlere Vergrösserung.)



Abb. 6. **Lunge**: Starke Gefässverkalkung von Lungenvenen, leichtes Emphysem. (Schwache Vergrösserung)

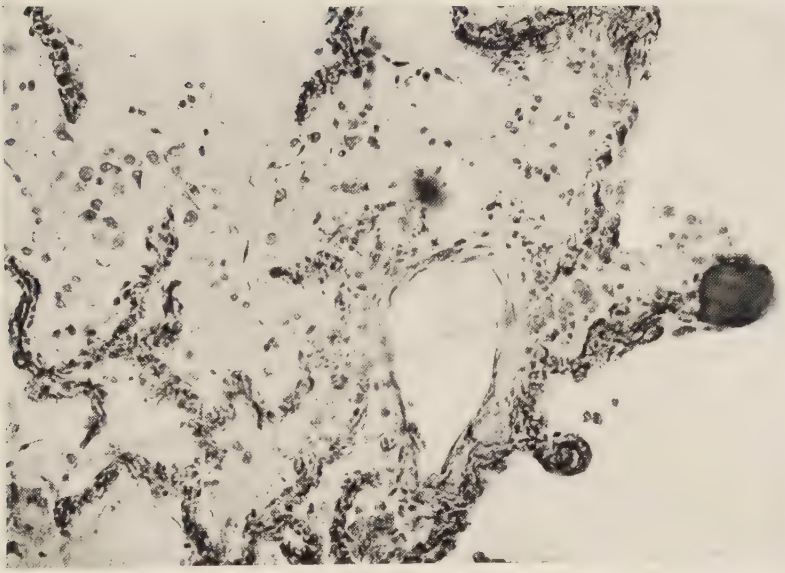

Abb. 7. **Lunge**: Emphysem mit eingerissenen, kolbig verdickten Alveolarsepten. Kalkinkrustationen an diesen Stellen. (Mittlere Vergrösserung.)

Abb. 8. **Schädelknochen**: Umschriebene Knochenusuren und Abbauerscheinungen der Diploe. (Schwache Vergösserung.)

Abb. 9. **Gehirn**: Stärkere Kalkablagerungen im Putamen, vorzugsweise um die Gefässe herum. (Mittlere Vergrösserung.)